Aus der Universitäts-Frauenklinik zu Göttingen.
Direktor: Prof. Dr. med. Martius.

Zur Klinik des Disgerminoma ovarii.

INAUGURAL-DISSERTATION

zur Erlangung des Doktorgrades
der Medizinischen Fakultät
der Universität zu Göttingen
vorgelegt am 30. November 1938

von

FRIEDRICH BORCHERDING
aus Osterode am Harz.

1939

DISSERTATIONS-VERLAG G. H. NOLTE DÜSSELDORF

Dekan: Prof. Dr. Krantz
Berichterstatter: Dr. med. habil. Nordmeyer
Mitberichterstatter: Prof. Dr. Martius

Tag der mündlichen Prüfung: 28. IV. 1939.

Die Forschungen über das Disgerminoma ovarii sind noch stark im Fluß. Bei der Durchsicht der Literatur zeigt sich nämlich, daß die Auffassungen über Pathogenese und Klinik dieser Tumoren vielfach widersprechend sind. Wir müssen bedenken, daß wir erst seit wenigen Jahren, und zwar seit einer zusammenfassenden Arbeit von Robert Meyer aus dem Jahre 1925, die Disgerminome als eine besondere Geschwulstart betrachten, während man sie früher wegen ihrer klinischen und histologischen Ähnlichkeit mit den Carcinomen oder den Sarkomen diesen zugeordnet hatte. Ferner ist zu beachten, daß es sich um seltene Geschwülste handelt und daher nur wenige Kliniker über mehrere eigene Beobachtungen verfügen. Das gesamte Material der Weltliteratur umfaßt bisher erst 85 Fälle, wovon ein Teil schon vor 1925 zur Behandlung gekommen war und erst bei einer späteren Überprüfung alter histologischer Präparate als Disgerminom erkannt wurde. Unsere Kenntnisse sind also noch nicht ausreichend und alt genug, um schon ein abgerundetes Bild von dieser Erkrankung geben zu können. Um mit weiterem Material zu den klinischen Fragen des Disgerminoma ovarii beizutragen, möchten wir im folgenden über eine von uns behandelte Patientin berichten.

Es handelt sich um eine 20jährige Hausangestellte. Außer Masern werden keine Kinderkrankheiten angegeben. Nach der Menarche mit 15 Jahren ist die Periode regelmäßig alle 4 Wochen, mittelstark, 4 Tage dauernd, eingetreten. Keine Geburten, keine Fehlgeburten. 1931 Appendektomie. Seitdem bestehen geringe Beschwerden wie unbestimmtes Ziehen im Leib, Völlegefühl, Übelkeit usw. Die Patientin sucht verschiedentlich ihren Hausarzt auf, der aber trotz genauer Untersuchung keinen krankhaften Befund erheben kann. Wir müssen somit annehmen, daß diese Beschwerden vielleicht Operationsfolgen, auf keinen Fall aber schon durch die einige Jahre später plötzlich auftretende Geschwulstbildung verursacht sind. Im Frühjahr 1936 machen sich leichte Unregelmäßigkeiten in den Menses in Form einer vorübergehenden Amenorrhoe und eine Gewichtsabnahme von mehreren kg bemerkbar, ohne daß aber irgendwelche Schmerzen auftreten. Im Sommer 1936 tritt eine plötzliche Verschlechterung des Allgemeinbefindens ein: starke Schmerzen im Unterleib, der Leib ist aufgetrieben, es entwickelt sich Fieber, sodaß der Hausarzt die Patientin unter dem Verdacht einer Bauchfellentzündung in ein benachbartes Stadtkrankenhaus einweist. Dort stellt man einen Tumor im rechten Unterbauch fest, der

von den Adnexen auszugehen scheint, und entschließt sich deshalb am 1. 7. 1936 zur Operation.

Bei der Eröffnung des Abdomens entleert sich etwas gelb-seröse Flüssigkeit. Es zeigt sich ein rechtsseitiger, um 360 Grad stielgedrehter kindskopfgroßer Ovarialtumor. Das linke Ovar ist makroskopisch ohne Veränderungen. Drüsenschwellungen sind nicht zu fühlen. Man beschränkt sich deshalb auf die Abtragung des rechtsseitigen Tumors. Der postoperative Verlauf ist durch eine Bauchdeckeneiterung mit subfebrilen Temperaturen vorübergehend gestört. Die histologische Untersuchung des Operationspräparates läßt ein Carcinom vermuten. Deshalb wird die Patientin zur Nachbestrahlung in die Univ.-Frauenklinik in Göttingen verlegt.

Bei der Aufnahme im August 1936 wird folgender Befund erhoben: Mittelgroße, blasse Patientin in mäßigem Kräfte- und Ernährungszustand. Das Abdomen ist überall weich, die Operationsnarbe fast verheilt. Bei der gynäkologischen Untersuchung findet man das Hymen erhalten. Die Portio steht tief und ist zapfenförmig. Der Uterus ist klein, anteflektiert, etwas nach rechts geneigt und beweglich. Das kleine Becken ist freiv on Infiltrationen. Im Spekulum ist die Portio ohne krankhaften Befund. Irgendwelche Rezidive sind also nicht nachweisbar. — Seit der Operation (vor 6 Wochen) ist die Patientin amenorrhoisch.

Die nachträgliche Untersuchung (J. Miller) des Ovarialtumors ergibt ein Disgerminoma ovarii. Das Ovar ist in einen soliden, teils derben, teils weichen Tumor verwandelt, der aus homogenem Gewebe besteht. Die Oberfläche ist etwas höckrig. Von den grau-gelblichen Schnittflächen läßt sich eine milchig-trübe Flüssigkeit abstreichen. An einigen Stellen weist der Tumor Nekrosen und Blutungen auf, die sich durch ihre grau-braune Färbung von dem übrigen Gewebe abheben.

Histologisch findet sich ein sogenanntes großzelliges Carcinom oder Disgerminoma ovarii (Abb. 1 und 2).

Man sieht in einem zellreichen, bindegewebigen Stroma Zellnester in Form von Balken, Zapfen und Säulen mit oft unscharfer Begrenzung gegen das Stroma. Die Größe der Epithelien ist besonders auffallend. Es handelt sich um protoplasmareiche Zellen mit rundlichem, ovalen oder auch polygonalem Kern. Die Zellen sind ohne Zwischengewebe locker miteinander verbunden. Der Chromatingehalt wechselt selbst bei eng benachbarten Zellen weitgehendst. Neben solchen mit dunklen Kernen, in denen das Chromatin netzartig angeordnet ist, finden sich andere mit bläschenförmigen Kernen und mit Kernteilungsfiguren. Im ganzen ist der Zellcharakter durch Atypien, Polymorphien, Polychromasien und Mitosen unruhig. Es finden sich auch Partien mit regressiven Veränderungen. Jedenfalls

Abb. 1.

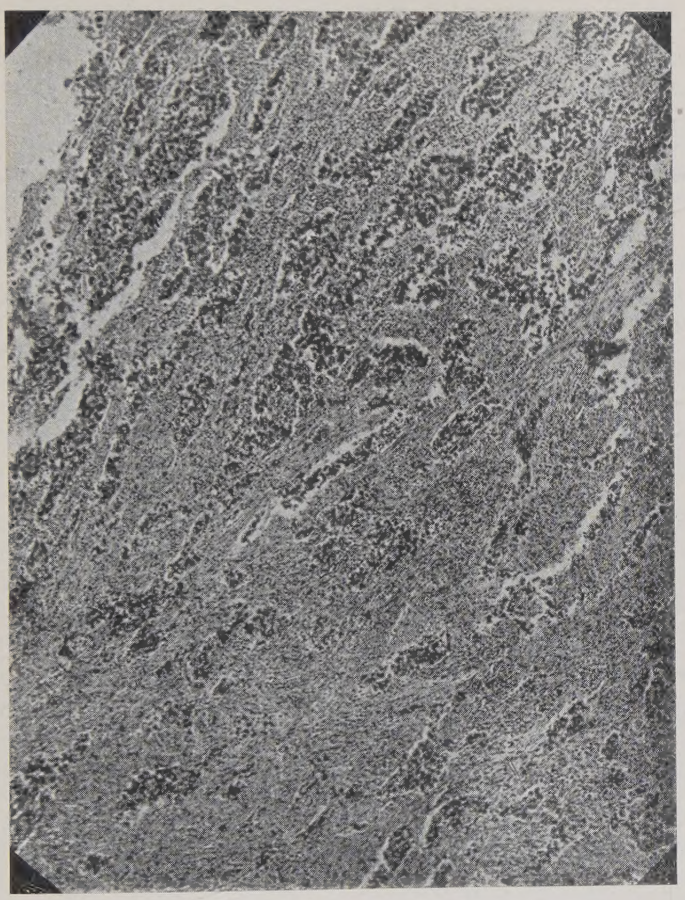

lassen die Zellen nirgends die Fähigkeit zur Differenzierung und Ausreifung erkennen. Dadurch und durch die lebhafte Kernteilung dokumentieren sie ihren embryonalen Charakter, die unerhörte Proliferationskraft und destruierend-histolytischen Fähigkeiten, sodaß an dem malignen Charakter der Geschwulst nicht zu zweifeln ist. Das Stroma besteht aus fibrösem Bindegewebe, oft mit hyaliner Degeneration und stellenweise mit Nekrosen und Haemorrhagien. Im Stroma lassen sich Rundzelleninfiltrate von Lmphozyten, Epitheloid- und Riesenzellen vom Langhans'schen Typ und Fibroblasten erkennen (sogenanntes Granulationsgewebe).

Abb. 2.

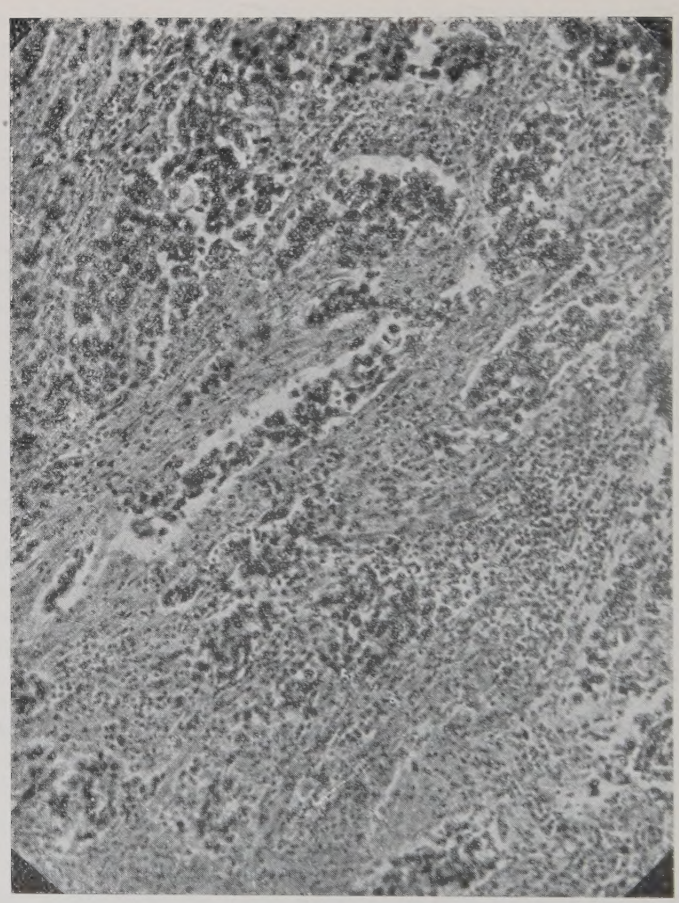

Wir hatten die Absicht, bei der Patientin die Röntgenbestrahlung mit der Carcinomdosis durchzuführen. Die Patientin mußte aber aus häuslichen Gründen die Klinik verlassen und kam erst nach mehreren Wochen wieder zur Aufnahme. Sie fühlte sich wohl, es bestanden keine Beschwerden, sie hatte 11 kg an Gewicht zugenommen. Die Periode war wieder regelmäßig aufgetreten, das Genitale frei von Metastasen. Auch war die Blutsenkung nicht beschleunigt. Da jetzt eine längere Zeit seit der Operation verstrichen war, mußte somit der prophylaktische Wert der Röntgennachbestrahlung zweifelhaft erscheinen. Deshalb entschlossen wir uns, von der Bestrahlung Abstand zu nehmen und die Patientin

unter regelmäßiger Kontrolle zu halten. Wir hatten damit zwar den Boden einer gesicherten Therapie verlassen, dafür aber die Möglichkeit der Erhaltung der Ovarialfunktion gewonnen.

Ende Oktober 1937, also 16 Monate nach der Operation, erschien die Patientin wieder zur Untersuchung, wobei folgender Befund erhoben wurde: der kleine Uterus ist nach rechts gedrängt, Links neben dem Uterus fühlt man einen apfelgroßen, derben Tumor, der dem Kreuzbein und der Beckenwand fest aufsitzt und dessen Kuppe bis zur Mitte reicht. Die Portio ist im Spekulum ohne Befund.

Es handelte sich um eine Metastase im zurückgebliebenen linken Ovar, sodaß wir jetzt doch noch die Röntgennachbestrahlung nachholen mußten. Wir haben von einem großen Bauch- und Rückenfeld aus bestrahlt und die Haut fraktioniert mit je 1200 r ED belastet, dazu intravaginal nach links 2000 r und nach rechts 1600 r in 5 cm Abstand gemessen verabfolgt. Bei der Entlassung waren die linken Adnexe noch etwas verdickt, von einem Tumor war aber nichts mehr zu fühlen. Bei einer Nachuntersuchung im Mai 1938 war das kleine Becken völlig frei.

Obwohl die Patientin nach der fast 2jährigen Beobachtungszeit in gutem Allgemeinzustand und völlig frei von Rezidiven ist, darf man sie doch noch nicht als endgültig geheilt betrachten, sondern muß wegen des oft unerwarteten Fortganges weiterhin mit der Gefahr eines Rezidivs oder einer Metastase rechnen.

Was die Entstehung der Disgerminome anbelangt, so hat Robert Meyer darüber folgende Meinung geäußert: „Ihr gleichartiges Auftreten bei beiden Geschlechtern, namentlich in unterentwickelten Keimdrüsen (Kryptorch, Fehlen des anderen Ovars, Hypoplasien des Genitales, oder Pseudohermaphroditismus externus, auch im Ovariotestis) läßt auf eine mangelhafte Entwicklung schließen, aber nicht im Sinne eines Stehenbleibens des Keimepithels auf indifferenter embryonaler Entwicklungsstufe mit Bewahrung der Fähigkeit, später in bestimmter germinaler Richtung also zu Hoden- oder Ovarialparenchym, auszureifen, sondern im Sinne eines Verlustes der germinalen Potenzen. Deshalb habe ich den Namen Disgerminom vorgeschlagen; die Tumoren entstehen nach dieser Auffassung aus Keimepithel, das bereits vor der Differenzierung zu Ovarial- oder Hodenparenchym aus der Art geschlagen ist und seine spezifisch germinalen Fähigkeiten (germinal im weitern Sinne) eingebüßt hat. Deshalb übt der Tumor auch keine spezifische Funktion aus und vermännlicht weder die Frau, noch verweiblicht er den Mann. Vielmehr sind die Erscheinungen der Hypoplasie des Genitales, des Kryptorchismus, des Pseudohermaphroditismus bereits vorher gegeben, und diese Erscheinungen sind zugleich mit der Ent-

artung eines Teiles des Keimepithels auf gemeinsame Entwicklungsstörungen zurückzuführen. Als einzige Fähigkeit des funktionell neutralen Epithels bleibt die einer ungewöhnlichen Proliferationskraft. Der Tumor ist an der Ausbildung der Sexualität nur passiv beteiligt, er ist nicht die Ursache der sexuellen Unterwertigkeit, sondern Folge. Er verändert nicht den sexuellen Charakter."

Die Vorstellung Robert Meyers von der Entstehung dieser Tumoren hat ihn dazu bewogen, den Namen Disgerminom zu prägen. Die früher vorwiegend übliche Benennung als Seminoma ovarii, die von Chenot wegen der Ähnlichkeit mit den 1906 von Chevassu beschriebenen Seminoma testis gebildet wurde, ist weniger zutreffend. Denn es handelt sich weder um eine Samengeschwulst noch gehen die Tumorzellen von den Samenzellen aus, sondern von indifferenzierten Keimzellen, also von Zwischengewebe, und brechen sekundär erst in die Samenkanälchen ein. Deshalb sollte der Name Seminom wenigstens aus der gynäkologischen Literatur verschwinden.

Die Auffassung Robert Meyers gibt auch für folgende Eigentümlichkeiten der Disgerminomkranken eine Erklärung:

1. Das Auftreten vorwiegend in jugendlichem Alter und bei hypoplastischen Individuen. Bei einer graphischen Altersaufzeichnung sämtlicher Disgerminomkranken findet sich der Gipfel zwischen 16 und 19 Jahren, also einer Zeit, in welcher die Ovarien gerade zu ihrer vollen Funktion gelangen. Man könnte sich denken, daß durch diese Kräfte der Anstoß zu der Entwicklung des indifferent gebliebenen Keimepithels zu Disgerminomzellen gegeben wird. Die jüngste bisher beobachtete Patientin war 9 Jahre (Pick) und die älteste 65 Jahre (Föderl), woraus hervorgeht, daß die Zellen auch unabhängig von diesem Reiz zur Wucherung kommen können. Was die Hypoplasie der Trägerin anbelangt, so findet sich von normal-geschlechtlichen Menschen über geringe Anomalien zum Pseudohermaphroditismus und echten Keimdrüsenzwitter eine geschlossene Reihe. Das ist verständlich, wenn man bedenkt, daß eine mehr oder weniger große Partie des Keimdrüsengewebes erhalten sein kann.
2. Das Fehlen jeder homonalen Beeinflussung der Geschwulstträger. Das ließ sich durch histologische Untersuchungen sicherstellen, ebenso wie durch biologische Reaktionen (Fauvet). Damit steht das Disgerminom im Gegensatz zu den Granulosazelltumoren, die große Mengen Ovarialhormon produzieren, und den Arrhenoblastomen, die vermännlichende Wirkungen zeigen.
3. Das Auftreten auch bei Männern und Zwittern.

Die Größe der Tumoren ist außerordentlich wechselnd. Neben erbsengroßen Einsprengungen in einem gesunden Ovar (Reifferscheidt) finden sich Tumoren, die das ganze Abdomen bis zum Rippenbogen ausfüllen. Ebenso wechselnd ist die Konsistenz, von steinhart über solide bis weichmarkig. Die Konsistenz hängt im wesentlichen von den regressiven Veränderungen durch Nekrosen usw. ab. Aber immer handelt es sich um solide Geschwülste. Es kommen keine Cystenbildungen und dergleichen vor. Ebenso wie bei den übrigen Ovarialtumoren kann es auch bei den Disgerminomen zur Stieldrehung und Inkarzeration kommen.

Trotz des schnellen Wachstums des Disgerminoms leistet die fibröse Kapsel lange Zeit Widerstand und bleibt unversehrt, d. h. der Tumor bricht nicht in die Bauchhöhle durch und es kommt deshalb nicht zur peritonealen Aussaat. Damit steht das Disgerminom im Gegensatz zu den Ovarialcarcinomen, die viel häufiger und früher durchbrechen. Die Ausbreitung erfolgt also nicht durch Überwachsen auf die Umgebung, sondern vorwiegend auf dem Wege der Lymphspalsten und -gefäße. Dabei wird folgender Weg bevorzugt: Vom Hilus ovarii ausgehend wächst das Disgerminom in das Lig. ovarii proprium und von dort weiter auf den Uterus über, oder die Ausbreitung erfolgt über das Mesovarium in das Lig. lat., das Parametrium und die Mesosalpinx. So entsteht häufig ein Tumor, der Uterus und Abnexe umschließt, und von dem man selbst oft unter der Operation nicht sagen kann, ob er vom Uterus oder den Adnexen ausgeht. Dieser Ausbreitungsmodus, der sich sonst bei keiner anderen Geschwulstart findet, hat Schiller veranlaßt, darin weniger eine kontinuierliche Ausbreitung als vielmehr zur Entwicklung gekommene Geschwulstanlagen zu sehen, entsprechend den Rudimenten der Müller'schen Gänge in der Wand der Tuben und des Uterus. Mit anderen Worten: Es soll sich um eine autochtone Disgerminomentwicklung in Uterus und Tube handeln. Durch histologische Untersuchung läßt sich aber die Unhaltbarkeit dieser Annahme beweisen. Der Tumor kann sich jedoch auch auf dem Wege über das Lig. inf. pelv. bis zur Beckenwand ausbreiten, hier Kompression von Gefäßen, Nerven und Ureter verursachen und sogar in den Knochen einbrechen. Die oft bei der Operation gefundene Fixation von Netz und Darm ist fast immer entzündlicher Natur, durch regressive Veränderungen im Tumor bedingt.

Auch die Metastasierung erfolgt vorwiegend auf dem Lymphweg, obwohl auch hierbei in den meisten Fällen histologisch ein Einbruch in die Blutbahn nachzuweisen ist. Diese in die Gefäße eingebrochenen Zellen zeigen jedoch so schwere nekrobiotische Veränderungen (sie werden durch die Immunkräfte des strömenden

Blutes weitgehend zerstört), daß hämatogene Metastasen in Uterus, kontralateralem Ovar, Lungen und Leber zu den Seltenheiten gehören und bei weitem nicht so häufig sind wie beim Ovarialcarcinom. Viel häufiger ist die lymphogene Aussaat in die regionären Lymphdrüsen (52%), also die retroperitonealen Drüsen der Arteria iliaca, des Mediastinums, der Supraclaviculargrube usw. Diese Drüsen können zu mächtigen Paketen heranwachsen und die Organe verdrängen, bzw. komprimieren.

Das primär einseitige Auftreten des Disgerminoma ovarii wird in $^2/_3$ aller Fälle beobachtet, ungefähr also im gleichen Prozentsatz wie beim Ovarialcarcinom. Daß aber auch eine primär doppelseitige Entwicklung im kontralateralen Ovar möglich und wahrscheinlich ist, ist nach der Pathogenese der Tumoren verständlich. Tatsächlich finden wir auch in 33% der Fälle ein doppelseitiges Auftreten.

Um in diesem Zusammenhang nochmals auf die Histologie der Disgerminome zurückzukommen, so können wir 3 Gewebsarten unterscheiden:

1. Das bindegewebige Gerüst.
2. Das epitheliale Tumorparenchym.
3. Das Granulationsgewebe.

Das bindegewebige Gerüst gehört mit zum Tumor, was aus dem geweblichen Zusammenhang, den Übergangsformen zu den Tumorzellen und dem gemeinsamen Vorkommen in den Geschwulstthromben hervorgeht.

Ursache für die Entstehung des Granulationsgewebes suchte man in dem produktiven Reiz der Tumorzellen auf das Stroma. Erst durch die jüngsten Untersuchungen F ö d e r l s ließ sich zeigen, daß das Granulationsgewebe ein dem Tumorparenchym histogenetisch verwandtes Gewebe ist, dessen Entstehung auf eine die disgerminale Entartung begleitende Entgleisung des Mesenchymkerns zurückzuführen ist.

So können wir also sagen, daß alle 3 Zellarten aus Zellen des Mesenchymkernes des Ovars sich entwickelt haben, welche infolge einer in frühembryonaler Epoche auftretenden Gewebsentgleisung die Fähigkeit, zu vollwertigem Keimdrüsenparenchym auszureifen, verloren haben und entsprechend ihrer mesodermalen Abstammung sowohl in epithelialen wie in bindegewebigen Formationen in Erscheinung treten können. Neben dem fibrom- bzw. sarkomähnlichen Gewebsaufbau, der in allen 3 Gewebsarten beobachtet worden ist, findet sich im Disgerminom — und nur in diesem — ein granulationsähnliches, aus Fibroblasten, Epitheliod- und Riesenzellen aufgebautes, strangförmiges Gewebe, welches gleichfalls aus undifferenziert liegengebliebenen Zellen des Mesenchyms hervorgegangen sein dürfte.

Somit muß die Theorie Robert Meyers, daß die Disgerminomzellen zu keiner Differenzierung fähig seien, in dem Sinne modifiziert werden, daß sie zu keiner epithelialen, geschlechtlichen Differenzierung fähig sind, jedoch in der bindegewebigen Richtung weiter ausreifen können.

Die eindeutige Malignität des Disgerminoms geht hervor aus dem raschen Wachstum, dem schrankenlosen infiltrativen Übergreifen auf die Nachbarschaft und der Neigung zur Metastasenbildung und Geschwulstkachexie.

Was die Klinik des Disgermonome anbelangt, so fällt zunächst die große Armut an Symptomen auf. Infolge der geringen sensiblen Innervation der Ovarien verursachen die Tumoren keine Schmerzen. In den meisten Fällen bestehen nur Allgemeinsymptome wie Unbehagen, Appetitlosigkeit, Schwächegefühl, Müdigkeit, Kopfschmerzen, Völlegefühl, Kreuzschmerzen und Gewichtsabnahme. Bei dem raschen Wachstum der Tumoren wird dann eine Größenzunahme des Leibesumfanges bemerkt, oder es kommt je nach den regressiven Veränderungen und Nekrosen zu Tumor zu Fieber oder Schmerzen infolge des peritonealen Reizes. Sobald Stieldrehung oder Inkarceration eintritt, treten die hierdurch bedingten typischen Symptome auf. Auch die Blutungsanamnese ist völlig uncharakteristisch. Die Menstruation hängt von dem Anteil des funktionstütigen Ovarialgewebes, das neben dem Disgerminom verblieben ist, ab. Somit kann die Menstruation normal sein, d. h. also, es ist ein ausreichender Teil des Keimparenchyms von der disgerminalen Entartung verschont geblieben. Daneben kommen natürlich alle Übergänge über Oligo- und Hypomenorrhoen, später Menarche bis zur völligen Amenorrhoe vor. Auch die Fertilität der Patientinnen gibt kein charakteristisches Bild. In 31% der Fälle trat vor oder auch nach der Operation eine Schwangerschaft ein.

Wir werden somit über eine Vermutungsdiagnose nicht hinauskommen. Hinlenken auf den Verdacht eines Disgerminoms kann lediglich das jugendliche Alter, die Hypoplasie der Patienten, die hor monale Afunktion, das rasche Wachstum und gebenenfalls die Konsistenz.

Was die Prognose der Disgerminomkranken anbelangt, so muß sie in jedem Fall in Anbetracht ihrer großen Malignität als ernst bezeichnet werden, besonders aber dann, wenn der Tumor nicht mehr operabel ist. Das Ausmaß der regressiven Veränderung an den in die Gefäßbahn eingebrochenen Geschwulstzellen kann vielleicht prognostisch als Maßstab für die Größe der Immunkräfte, über die der Organismus verfügt, angesehen werden. Genaue Zahlen für die Prognose lassen sich nur schwer gewinnen, weil in einem Teil der Arbeiten die klinischen Angaben weitgehend fehlen oder auch über

nur kurze Beobachtungszeiten berichtet wird. So lassen sich unter 79 Fällen nur 17 mit einer Dauerheilung von über 5 Jahren finden, was einer Häufigkeit von 23% entspricht. In ⅔ der Fälle muß dagegen die Prognose als schlecht bezeichnet werden. Der Tod ist in diesen Fällen bedingt durch Kachexie infolge des hohen Stoffwechsels, Urämie, Ileus, Lungengangrän, Herzinsuffizienz usw.

Als interessante Einzelbeobachtungen sind die 3 Fälle von Bettinger, Reifferscheidt und Walz-Heidenheim zu erwähnen, in denen die gleiche Geschwulstbildung bei den Schwestern der Erkrankten festzustellen war, was allerdings nicht zu der Folgerung einer Vererblichkeit oder erbmäßigen Anlage dieser Geschwülste berechtigt.

Für die Therapie des Disgerminoms gelten grundsätzlich die gleichen Regeln wie für die Behandlung des Ovarialcarcinoms. Auch bei inoperablen Fällen ist der Tumor, soweit es technisch möglich ist, operativ zu entfernen. Die anschließende Röntgenbestrahlung hat sich nicht nur auf den Primärherd zu beschränken, sondern im Hinblick auf die lymphogene Ausbreitung der Metastasen sind auch die medianen Abschnitte von Mittel- und Oberbauchgegend einzubeziehen. Die Ansprechbarkeit des Disgerminoms auf die Strahlenbehandlung ist entsprechend der großen Proliferationskraft und des hohen Stoffwechsels der Tumorzellen besonders gut, was auch in dem von uns beobachteten Fall in Erscheinung trat. Ist das Disgerminom operabel, so muß unter allen Umständen im gesunden Gewebe operiert werden. Bei subperitonealer Ausbreitung auf Uterus und Adnexe ist die Totalexstirpation indiziert. Ist der Uterus noch nicht von der Geschwulstbildung berührt, sondern das Disgerminom noch auf beide Ovarien beschränkt, so ist ebenfalls die Totalexstirpation angezeigt. Auch nach der Totalexstirpation muß in jedem Fall eine Röntgenbestrahlung vorgenommen werden. Offen bleibt allein noch die Frage des therapeutischen Vorgehens bei der Beschränkung des Disgerminoms auf nur ein Ovar, ohne daß befallene Drüsen nachzuweisen sind. Nach den Untersuchungen von Föderl ließe sich für diese Fälle folgender Vorschlag machen: Die Operation bleibt auf die Exstirpation des erkrankten Ovars beschränkt. Finden sich bei der histologischen Untersuchung an den in die Lymphbahnen und Gefäße des Hilus eingebrochenen Tumorzellen schwere und umfassende nekrobiotische Veränderungen, was als Ausdruck einer starken immunisatorischen Kraft des strömenden Blutes anzusehen ist, dann kann von der Röntgennachbestrahlung Abstand genommen werden, um die Ovarialfunktion und Fortpflanzungsfähigkeit zu erhalten. Handelt es sich dagegen um Patientinnen in vorgeschrittenem Alter, so wäre auch bei der eben geschilderten günstigen Situation die Strahlennachbehandlung

vorzunehmen. Die Berechtigung zu dem schonenden Verhalten in den relativ günstig gelagerten Fällen läßt sich daraus herleiten, daß in 5 Fällen Schwangerschaften nach operativer Entfernung eines Disgerminoms beobachtet worden sind.

Auch an dieser Stelle möchte ich es nicht unterlassen, Herrn Prof. Dr. med. Martius, Direktor der Univ.-Frauenklinik zu Göttingen, und Herrn Priv.-Doz. Dr. med. habil. Nordmeyer, Assistent an der Univ.-Frauenklinik zu Göttingen, für die Überlassung des Themas und freundliche Beratung bei der Abfassung der Arbeit herzlich zu danken.

LITERATUR-VERZEICHNIS

1. H. Dworzak: Ein Beitrag zur Klinik des Disgerminoma ovarii. Zentralblatt für Gynäkologie. 1935 Seite 1282.
   — Über das großzellige solide Carcinom der weiblichen Keimdrüse (Disgerminom nach Robert Meyer) bei nichtzwittrigen Personen. Archiv für Gynäkologie. Band 151, Seite 281.
2. Zoltàn v. Szathmàry: Über das solide große Runzelcarcinom sog. Disgerminom des Ovariums. Archiv für Gynäkologie. Band 153, S. 333.
3. O. Wallis: Ein Fall von Disgerminoma Ovarii. Zentralblatt für Gynäkologie 1933 Seite 729.
4. W. Schiller: Disgerminom des Myometriums. Archiv für Gynäkologie. Band 158, Seite 76.
   — Disgerminom und Tuberkulose. Archiv für Gynäkologie. Band 156, Seite 513.
5. G. Döderlein: Zur Klinik des Disgerminoms. Zentralblatt für Gynäkologie 1936, Seite 1027.
6. H. O. Kleine: Beiträge zur Klinik des Disgerminoma ovarii. Archiv für Gynäkologie. Band 158, Seite 89.
7. E. Fauvet: Über das großzellige solide Carcinom der Keimdrüsen) (Disgerminom Rob. Meyer). Zentralblatt für Gynäkologie 1934 Seite 2162.
8. W. Reifferscheidt: Über sieben neue Fälle von „Disgerminoma ovarii" (R. Meyer), davon einen mit kleinen Einschlüssen von follikuloiden Bildungen. Zeitschrift für Geburtshülfe, Band 109, Seite 272.
9. O. Hajek: Beitrag zur Kasuistik der Disgerminome. Zentralblatt für Gynäkologie 1935, Seite 317.
10. E. Klaften: Beitrag zur Klinik des Disgerminoma ovarii. Zentralblatt für Gynäkologie 1933, Seite 736.
    — Weiterer Beitrag zur Klinik des Disgerminoma ovarii (Rob. Meyer). Archiv für Gynäkologie, Band 158, Seite 544.
11. V. Lissowetzki: Zur Frage der sogenannten Disgerminome des Eierstocks. Zentralblatt für Gynäkologie 1935, Seite 1944.
12. C. H. F. Kleije: Ein Fall von Disgerminom bei einem jungen Mädchen. Nederl. Tijdschr. Verloskde 38, 213 (1935).
13. E. Markolaus: Hervorrufen der Menses bei einer primär amenorhoischen Frau. Nach Operation eines Disgerminoms. Cas. lék. cèsk 1935 Seite 631.
14. O. Frankl: Zur Kenntnis des Disgerminoma ovarii. Zentralblatt für Gynäkologie, 1936 Seite 1682.
15. Buschbeck: Ungewöhnliches klinisches Bild bei einem seltenen Ovarialtumor (Disgerminom). Monatsschrift für Geburtshülfe und Gynäkologie. Band 101, Seite 216.
16. H. Pannke: Über einen ungewöhnlichen Fall von beiderseitigem Disgerminom des Ovariums. Diss. Rostock. Verlag Oberreuter, Zeulenroda 1933.
17. A. Babes: Über die von Rob. Meyer als eine besondere Form von Carcinom bei Zwittern und scheinbar nicht zwittrigen Menschen beider Geschlechts beschriebenen Tumoren. Archiv für Gynäkologie, Band 135, Seite 545.

18. R. Keller: Keimdrüsentumoren bei einem Pseudohermaphroditen. Archiv für Gynäkologie, Band 101, Seite 188.
19. P. Zacharias: Beiträge zur Kenntnis der Geschwulstbildungen an den Keimdrüsen von Pseudohermaphroditen. Archiv für Gynäkologie, Band 88, Seite 506.
20. L. Pick: Das Epithelioma chorioektodermale, ein Beitrag zur Lehre von den congenital angelegten Geschwülsten. Berliner klinische Wochenschrift 1904, Nr. 7 (Seite 158) und Nr. 8 (Seite 195).
21. E. M. Matsner: Über eine seltene Art von Ovarialgeschwülsten. Archiv für Gynäkologie, Band 119, Seite 563.
22. Lubarsch: zitiert nach Matsner.
23. Bettinger: Disgerminom. Medizinische Klinik 1933, Seite 239.
24. R. Zimmermann: Über eine seltene Carcinomform des Ovariums. Zeitschrift für Geburtshülfe und Gynäkologie, Band 86, Seite 19.
25. R. Meyer: Drei Beiträge zur Kenntnis seltener Ovarialtumoren. Archiv für Gynäkologie, Band 109, Seite 212.
— Ovarialtumoren und Geschlechtlichkeit. Klinische Wochenschrift 1930, Seite 2237.
26. H. O. Neumann: Das großzellige solide Carcinom der weiblichen Keimdrüse. Zeitschrift für Geburtshülfe, Band 98, Seite 78.
27. V. Föderl: Pathologie und Klinik des Disgerminoma ovarii. Archiv für Gynäkologie 1938, Seite 392.
28. Walz-Heidenheim: Zur Klinik der Disgerminome. zitiert nach Föderl.

LEBENSLAUF

Ich, Friedrich Borcherding, wurde am 28. April 1913 als Sohn des Rektors Wilhelm Borcherding und seiner Ehefrau Dora, geb. Reinecke, in Osterode am Harz geboren. In meiner Geburtsstadt besuchte ich von Ostern 1919 bis Ostern 1922 die Bürgerknabenschule und anschließend bis zum 1. Januar 1931 das Ref.-Realgymnasium, um die letzten 1¼ Jahre meiner Schulzeit in Hameln (Weser) zu verbringen, wo ich am 2. März 1932 am dortigen Ref.-Realgymnasium die Reifeprüfung ablegte. Im S. S. 1932 und W. S. 1932/33 studierte ich in München Medizin. Das 3., 4. und 5. Semester verbrachte ich in Kiel und bestand dort nach dem 5. Studiensemester im Oktober 1934 das medizinische Vorexamen mit dem Gesamtergebnis „Gut". Vom 30. Oktober 1934 bis 12. Oktober 1935 diente ich freiwillig bei der 16. A.I.R. „Osnabrück" in Herford (Westfalen). Nach der Entlassung aus dem Heer habe ich 5 Semester vom W. S. 1935/36 bis W. S. 1937/38 in Göttingen studiert und nach dem 10. Studiensemester im Juli 1938 in Göttingen das medizinische Staatsexamen mit dem Gesamtergebnis „Gut" bestanden. Seit dem 1. September 1938 bin ich als Medizinalpraktikant am Kreiskrankenhaus in Liegnitz (Schlesien) tätig.